



UNIVERSIDAD VERACRUZANA

HOSPITAL GENERAL ISSSTE VERACRUZ



**DESEMPEÑO DE LA TECNICA DE GANGLIO
CENTINELA EN CANCER DE MAMA EN ETAPAS
TEMPRANAS EN PACIENTES DEL HOSPITAL
GENERAL ISSSTE VERACRUZ**
TESIS

**PARA OBTENER EL GRADO DE:
ESPECIALISTA EN CIRUGÍA GENERAL**

**PRESENTA:
DRA. DIANA GABRIELA LÓPEZ JIMÉNEZ**

**DIRECTOR DE TESIS:
DR. RICARDO CASTRO SALAS
CIRUJANO GENERAL
CIRUJANO ONCÓLOGO**

**COLABORADOR: DR. JUAN HERRERA RAMÍREZ
CIRUJANO GENERAL
CIRUJANO ONCÓLOGO**

**LUGAR Y FECHA
FEBRERO DE 2014. VERACRUZ, VERACRUZ.**

DRA. SARA LADRÓN GUEVARA GONZÁLEZ

RECTOR

DR. OCTAVIO A. OCHOA CONTRERAS

SECRETARIO ACADÉMICO

DRA. CARMEN BLÁZQUEZ DOMÍNGUEZ

DIRECTOR GENERAL DE INVESTIGACIONES

DRA. ELI ALEJANDRA GARCIMARRERO ESPINO

DIRECTOR GENERAL DEL ÁREA DE CIENCIAS DE LA
SALUD

DRA. YOLANDA JIMÉNEZ NARANJO.

DIRECTOR GENERAL DE LA UNIDAD DE ESTUDIOS DE
POSGRADO

DR. FRANCISCO DOMINGO VÁZQUEZ MARTÍNEZ.

COORDINADOR DE ESPECIALIDADES MÉDICAS

JURADO Y DIRECTOR DE TESIS:

DR. MARCO ANTONIO REGALADO TORRES

PRESIDENTE

DR. SERGIO OLIVARES MUÑOZ

SECRETARIO

DR. RAFAEL ÁLVARO BARRAGÁN CASTAÑEDA

1ER. VOCAL

DR. RICARDO CASTRO SALAS

2DO. VOCAL

DR. GUILLERMO CASTREJÓN RODRÍGUEZ

3ER. VOCAL

MSP. JAZIEL ANAYA CASSOU

VOCAL SUPLENTE

AGRADECIMIENTOS:

A mi padre el Ing. Israel López Valdez, el hombre más importante de mi vida, por tu excelente ejemplo de ser humano, padre y profesionalista; a mi madre la Sra. Eleny Jiménez, que con tu infinito amor lograste hacer de mí la profesionalista que hoy en día soy; y a mis hermanos, por motivarme siempre ha buscar el éxito y nunca darme por vencida.

De manera muy especial mi cariñoso agradecimiento al Dr. Omar Espinoza, Dr. Jorge Lohmann, Dr. Rafael Barragán, Dr. Juan C. Castellanos, Dr. Guillermo Castrejón, Dr. Sergio Castillo, Dr. Abel Ricárdez y al Dr. García Mercado, por el tiempo dedicado, las oportunidades sugeridas y por su ejemplar asesoramiento durante mi formación. Al Dr. Ricardo Castro Salas y al Dr. Juan Herrera por concederme la oportunidad de realizar esta tesis y, sobre todo por la confianza que un día depositaron en mí.

A mis principales mentores el Dr. Marco Regalado y al Dr. Guillermo Gutiérrez, que más que maestros fueron ángeles y guías en esta etapa de mi vida. Les viviré eternamente agradecida.

Al Dr. Sergio Olivares, que más que un maestro fue como mi padre, creyó y sembró en mí la confianza que necesitaba y supo orientarme de una manera cálida y afectuosa durante mis años de residencia.

Por último a mis entrañables amigos Gustavo Madrid, Pedro E. Campos, Carla de León, Jesús Vásquez, Carlo Ceballos y Arturo Aragón, quienes en las buenas y en las malas han estado siempre conmigo dándome todo su apoyo y cariño. Son el mejor regalo que me ha dado Veracruz. Nada sería igual sin ustedes.

"Nadie se cruza en nuestras vidas por azar, ustedes están en la mía para hacer de mí una exitosa profesionalista. A todos ustedes, gracias".

ÍNDICE

I.	INTRODUCCIÓN.....	7
II.	MARCO REFERENCIAL.....	8
III.	PLANTEAMIENTO DEL PROBLEMA	14
IV.	JUSTIFICACIÓN.....	15
V.	HIPÓTESIS.....	17
	a. HIPÓTESIS DE INVESTIGACIÓN	
	b. HIPÓTESIS NULA	
VI.	OBJETIVOS.....	18
	a. OBJETIVO GENERAL	
	b. OBJETIVO ESPECÍFICO	
VII.	METODOLOGÍA.....	19
	a. DISEÑO DEL ESTUDIO	
	b. UNIVERSO DE TRABAJO	
	c. TAMAÑO DE LA MUESTRA	
	d. CRITERIOS DE SELECCIÓN	
	e. DEFINICIÓN DE VARIABLES	
	f. FUENTES, MÉTODOS, TÉCNICAS Y PROCEDIMIENTOS DE RECOLECCIÓN DE LA INFORMACIÓN.	
	g. PRUEBA PILOTO	
	h. TÉCNICA DEL ESTUDIO	
	i. PLAN DE PROCESAMIENTO Y PRESENTACION DE LA INFORMACIÓN	
	j. CONSIDERACIONES ÉTICAS	
	k. RECURSOS HUMANOS	
	l. RECURSOS MATERIALES	
VIII.	RESTULTADOS.....	25
IX.	DISCUSIÓN.....	32

X.	CONCLUSIONES Y RECOMENDACIONES.....	34
XI.	REFERENCIAS BIBLIOGRÁFICAS.....	35
XII.	ANEXOS.....	37
	a. CARTA DE CONSENTIMIENTO INFORMADO	
	b. HOJA DE RECOLECCIÓN DE DATOS	

I. INTRODUCCIÓN

"El cáncer de mama, una razón más para luchar por la vida"

En la actualidad el cáncer de mama se ha convertido en la neoplasia maligna más frecuente en el mundo.

Entre las mujeres mexicanas, el cáncer de mama es la primera causa de muerte por neoplasias malignas y la segunda causa de muerte en general, en mujeres entre los 30 y 54 años de edad (Knaul 2009).

De acuerdo a datos de la Secretaría de Salud, en 2010 ocurrieron 5 001 decesos atribuibles al cáncer de mama. (Norma Oficial Mexicana NOM 041-SSA2-2011 Para la prevención, diagnóstico, tratamiento y control epidemiológico del cáncer de mama). Con una tasa de mortalidad en México de 16.8 mujeres por cada 100 000 mujeres mayores de 25 años.

El papel del mapeo linfático y el estudio de ganglio centinela en pacientes con axila negativa clínicamente, está bien establecido con estudios publicados desde hace más de 10 años, incluso validados en instituciones mexicanas, procedimiento que permite disminuir la morbilidad secundaria a la disección radical de axila en pacientes que no presentan metástasis a este nivel. La biopsia de ganglio centinela es ahora el estándar reconocido para la atención de la estadificación ganglionar en pacientes con cáncer de mama en etapas iniciales y en algunos casos de etapas locales intermedias o posterior a manejo neoadyuvante.

Mejorando con esto la calidad de vida en estas pacientes, haciéndola una enfermedad más llevadera y tolerable.

II. MARCO REFERENCIAL

La glándula mamaria descansa en tejido adiposo, entre el tejido celular subcutáneo y la superficie del pectoral mayor. Dividida en cuatro cuadrantes, el cuadrante superior externo es el sitio más frecuente de asentamiento de neoplasias.

Dentro de la grasa areolar en el área axilar existe un número variable de nódulos linfáticos. El número de nódulos linfáticos encontrados en la axila depende de la extensión de la disección, en el caso de la técnica radical modifica son cerca de 50 nódulos.

Esta técnica quirúrgica divide arbitrariamente los nódulos axilares en tres niveles. En el nivel I los nódulos están localizados en el borde lateral de pectoral menor, en el nivel II están en el centro de la axila por debajo del pectoral menor y el nivel III incluye los nódulos subclaviculares mediales al pectoral menor. ⁽¹⁾

El estatus histológico de los ganglios linfáticos axilares es el indicador pronóstico más importante para los pacientes con carcinoma de mama, así como un criterio importante para la recomendación del tratamiento complementario local o sistémico. Los niveles I y II de la disección axilar son los disecados usualmente y sigue siendo el tratamiento estándar, sin embargo; está asociado a morbilidad que va del 12-30% dentro de la cuál destaca linfedema, dolor y limitación al movimiento, además la disección linfática axilar formal no tiene un beneficio en pacientes con ganglios patológicamente negativos, como tampoco le confiere una clara ventaja en la sobrevida global; esto ha motivado grandes esfuerzos para desarrollar un método de evaluación de estado ganglionar axilar. Emergiendo el mapeo linfático y biopsia de ganglio centinela como una importante y efectiva técnica para resección selectiva de

ganglios que han sido afectados por enfermedad metastásica. Una biopsia del ganglio centinela negativo virtualmente excluye la afección linfática de la región ganglionar entera, siendo innecesaria la disección ganglionar axilar en estos casos. El mapeo ganglionar y biopsia de ganglio ha sido uno de los más excitantes avances en el manejo quirúrgico del cáncer de mama desde el advenimiento de la cirugía conservadora.

La técnica de identificación del ganglio centinela fue desarrollada por el Dr. Morton y practicada inicialmente para la identificación de metástasis ganglionares en pacientes con melanoma en 1992.

El concepto del ganglio centinela, se basa en el principio de Halstead sobre la diseminación secuencial del cáncer de mama y tiene dos principios básicos.^(6,7)

1. La existencia de un drenaje linfático ordenado y predecible.
2. La existencia de células tumorales que funcionan como filtro en un primer relevo ganglionar.

El objetivo de la biopsia de ganglio centinela es minimizar la morbilidad mientras mantiene una alta sensibilidad y una bajo rango de falsos negativos, de tal manera la estadificación axilar es similar al estándar previsto por patología para disección de nódulos axilares⁽⁸⁾

Existen contraindicaciones absolutas y relativas para el uso de esta técnica. Entre las absolutas están pacientes posoperados de mastectomías, cirugías previas en axila, tumores en estadios T3 y T4, cáncer de mama contralateral y cáncer de mama en varones; entre las contraindicaciones relativas existen: biopsias previas de ganglios linfáticos, linfadenopatía palpable, biopsia excisional previa, quimioterapia neoadyuvante y cáncer de seno multicéntrico y/o multifocal. El cáncer de seno multicéntrico se define como 2 o más

tumores que crecen en diferentes cuadrantes de la mama; mientras que el término "cáncer de seno multifactorial" es usado para describir 2 o más focos de cáncer de mama invasivos en el mismo cuadrante; se considera contraindicativo para biopsia de ganglio centinela ya que en estos casos existen múltiples nódulos dominantes, según el número de tumores individuales.^(9,10)

Se han utilizados métodos auxiliares de imagen del tipo ultrasonográfico, para la detección del ganglio centinela, mostrando el foco del ganglio localizado en el nivel 1 de los relevos ganglionares.⁽¹¹⁾

Existe evidencia nivel 1 que soporta esta estadificación con precisión así como una baja morbilidad comparada con la disección de nódulos axilares. El estatus histológico de el ganglio centinela predice el estatus de los ganglios linfáticos restantes, tiene importancia pronóstica y guía el manejo quirúrgico y el tratamiento sistémico adyuvante.

Una publicación pionera en este tema, es la realizada en 1994 por Giuliano y cols., en el St. John's Health Center de Santa Monica, California, sobre el uso de la biopsia de ganglio centinela en cáncer de mama. Estudiando 174 pacientes programadas para tratamiento quirúrgico primario que incluía vaciamiento axilar completo, con estadíos entre T1 y T2. La biopsia de ganglio centinela se completo con éxito en el 65.5% de las pacientes y análisis histológico convencional reveló una sensibilidad del 88% y con un valor predictivo del 93.5%. Para 1995 se constata que la biopsia del ganglio centinela mejora claramente la estadificación ganglionar del cáncer de mama.

El grupo interdisciplinario "Veneto di" de oncología mamaria realizó un ensayo clínico aleatorio prospectivo entre mayo de 1999 y

diciembre de 2004, donde comparan la morbilidad generada por la disección axilar estándar de nódulos axilares contra la biopsia de ganglio centinela, seguida de disección axilar en el caso de nódulos centinelas positivos, en 677 pacientes de 18 clínicas distintas en Veneto, Italia; de los cuales a 341 se les recibieron una disección axilar estándar y 336 biopsia con ganglio centinela. Seis meses después de la cirugía, el grupo de ganglio centinela presentó una disminución significativa en la aparición de linfedema, restricción de los movimientos, dolor y entumecimiento, con respecto del otro grupo. ⁽²⁾

El departamento de Salud de la Universidad de Cardiff en colaboración con el Colegio Royal de cirujanos en Inglaterra, pusieron en marcha en octubre de 2004 el Programa Nacional de Capacitación para biopsia de ganglio centinela en cáncer de mama, destinados a proporcionar una estructura estandarizada y protocolizada para el desarrollo de esta técnica. Encontrando que más del 97% de los cirujanos de mama, están convencidos de la biopsia de ganglio centinela como estándar de tratamiento para el cáncer de mama en etapas iniciales. 64% usa el ganglio centinela para estadificar la etapa clínica de pacientes con ganglios negativos, de los cuales 23% lo usa como procedimiento independiente. 38% de los cirujanos estuvo insatisfecho con el tiempo que toma completar el tratamiento en casa, y 87% con el tiempo que toma completar la fase de validación. El 86% de los cirujanos recomiendan una técnica combinada, el 47% continúa usando el método dual de localización. 14% utiliza un tinte azul o isotopos solamente, solo el 10% ofrece diagnostico intraoperatorio. En conclusión la mayoría de los cirujanos de mama en el Reino Unido, utilizan la técnica de biopsia de ganglio centinela en la práctica para estadificación. ⁽³⁾

Lo anterior demuestra que el mapeo linfático y el uso de la técnica de biopsia de ganglio centinela disminuye de manera importante la morbilidad producida por una disección axilar amplia, como suele ocurrir en el manejo estándar de estos pacientes; evitando de esta manera linfedema, dolor y limitación al movimiento hasta en un 30% de los pacientes afectados.

Incluso se ha manejado la detección de ganglio centinela en pacientes con cáncer de mama después de la quimioterapia neoadyuvante. Se estudiaron 31 pacientes con cáncer de mama T2 y T3 en septiembre de 2005 a septiembre de 2007, en el Centro de Cáncer Regional, Instituto Paoli-Calmettes, en Francia. Obteniendo resultados satisfactorios, en los reportes de patología, que comparaban la biopsia de ganglio centinela de pacientes sin tratamiento de quimioterapia neoadyuvante, versus pacientes que si recibieron esta quimioterapia.⁽¹²⁾

Las primeras descripciones sobre el uso de radioisótopos inyectados para la biopsia de ganglio centinela en cáncer de mama fue en 1993. Y los primeros estudios publicados sobre la inyección de colorante fueron en 1994, usando isosulfan azul.

El isosulfan fue el primer colorante usado para la identificación del ganglio centinela en 1994, cuando Giuliano y cols., inyectan un 1% de solución en 174 pacientes e identificando al ganglio centinela en 65.5% de ellos. El colorante era absorbido por vía linfática. Entre los efectos adversos reportados estaban: interferencia con las lecturas del oxímetro de pulso, tinción azul de la piel, decoloración de fluidos corporales, entre otros, efectos alérgicos y reacción anafiláctica tipo I de hipersensibilidad. En el Memorial Sloan-Kettering Cancer Center se reportaron 39 casos de reacciones alérgicas al isosulfan en 2392 pacientes que iban desde urticaria, reacciones en la piel hasta

inestabilidad cardiovascular. Por lo que en ese mismo instituto se introduce una terapia profiláctica a base de glucocorticoides, difenhidramina y famotidina.⁽⁸⁾

III. PLANTEAMIENTO DEL PROBLEMA

A lo largo de la historia de la medicina, en diferentes patologías oncológicas, el marcaje de ganglio centinela en cáncer de mama, ha demostrado ser igual de eficaz que la disección ganglionar completa, tal y como lo establece la American Cancer Society y el Consejo Mexicano de Oncología, entre otros; quienes explican la consecuente disminución de las comorbilidades presentes en este grupo de pacientes, tales como edema de la extremidad y limitación del movimiento, en comparación con el vaciamiento ganglionar completo. Por lo tanto: ¿Es la biopsia de ganglio centinela con azul patente una técnica quirúrgica eficaz para detectar metástasis axilares en pacientes con cáncer de mama en etapas I y II en el Servicio de Cirugía Oncológica del Hospital General ISSSTE Veracruz?

IV. JUSTIFICACIÓN

El Consejo Mexicano de Oncología menciona que en el cáncer de glándula mamaria, el estado histopatológico de los ganglios axilares continua siendo lo mejor para predecir la supervivencia en las etapas iniciales; sin embargo en la última década cambia su tendencia y pone a la par el uso del ganglio centinela en cáncer de mama. No obstante, en pacientes con enfermedad en Etapa I y II, sin ganglios axilares palpables, la posibilidad de metástasis ocultas, oscila entre el 10% y el 40%. Esto implica que aproximadamente 60% de las piezas de linfadenectomía axilar no tendrán metástasis.

Tomando en cuenta que la biopsia de ganglio centinela permite mejorar la estadificación y detección de micrometástasis en pacientes con diagnóstico de cáncer de mama en etapas iniciales, se disminuye de esta manera la morbilidad ocasionada por una linfadenectomía axilar tradicional que abarca los niveles I y II como usualmente se hace en un manejo estándar. Incluso literatura Francesa de Centros Oncológicos especializados reportan tasas de hasta 0% de falsos negativos en pacientes tratados previamente con quimioterapia neoadyuvante. La morbilidad por linfadenectomía axilar, varía del 10% al 50% y se debe principalmente a linfedema braquial, disminución de los arcos de movilidad de la extremidad superior y parestesia en la cara interna del brazo. La identificación del ganglio centinela es una técnica que permite la estadificación del trastorno y selecciona los casos en que conviene la linfadenectomía axilar. En la actualidad los reportes mundiales indican que la biopsia del ganglio centinela tiene una sensibilidad del 95% al 100%. Un porcentaje de 5.5% de falsos negativos. Un valor predictivo negativo del 98%. Y un riesgo de reacción

anafiláctica severa de apenas un 0.1%. Este trabajo busca comprobar la eficacia de la técnica de ganglio centinela en la población ISSSTE Veracruz, para disminuir las comorbilidades asociadas a la disección radical axilar y mejorar la calidad de vida de las pacientes.

V. HIPOTESIS

HIPOTESIS DE INVESTIGACIÓN

La técnica de biopsia del ganglio centinela con azul patente es igual de eficaz para detectar metástasis axilares en pacientes con cáncer de mama en etapas tempranas (Etapa I y II) que la disección axilar.

HIPOTESIS NULA

La técnica de biopsia de ganglio centinela con azul patente no es igual de eficaz para detectar metástasis axilares en pacientes con cáncer de mama en etapas tempranas (Etapa I y II) que la disección axilar.

VI. OBJETIVOS

GENERAL

Evaluar el desempeño de la técnica de biopsia de ganglio centinela con Azul Patente en pacientes con cáncer de mama en etapas iniciales I y II para detectar metástasis axilares, en el Servicio de Oncología Quirúrgica del Hospital General ISSSTE Veracruz.

ESPECÍFICOS

1. Corocer la sensibilidad y especificidad en la detección de metástasis axilares de la técnica de biopsia de ganglio centinela en relación con la disección axilar en pacientes del Hospital General ISSSTE Veracruz.
2. Determinar el valor predictivo positivo y negativo en el estudio patológico del ganglio centinela en relación con el estado ganglionar de la disección axilar en pacientes del Hospital General ISSSTE Veracruz.

VII. METODOLOGÍA

DISEÑO DEL ESTUDIO

El presente estudio se realizó en el Hospital General ISSSTE Veracruz.

Estudio de tipo transversal, comparativo, longitudinal.

UNIVERSO DE TRABAJO

Pacientes con cáncer de mama en etapas I y II, del Hospital General ISSSTE Veracruz.

TAMAÑO DE LA MUESTRA

El estudio incluye la selección de 20 pacientes con diagnóstico de Cáncer de Mama en etapas I y II, seleccionadas en el período del 15 de Junio de 2011 al 01 de Diciembre de 2013.

CRITERIOS DE SELECCIÓN

INCLUSIÓN

- Pacientes con diagnóstico patológico por biopsia de Cáncer de Mama.
- Pacientes en etapas clínicas I y II.
- Pacientes de cualquier edad.
- Sexo femenino exclusivamente.
- Pacientes sin ganglios axilares palpables.
- Pacientes sin tratamiento oncológico previo.

EXCLUSION

- Pacientes que no aceptaron ser incluidos en el estudio.
- Tratamiento oncológico previo para cáncer de mama.

ELIMINACIÓN

- Pacientes que abandonan el tratamiento.
- Pacientes que fallecen durante el proceso de investigación.

DEFINICIÓN DE VARIABLES

Edad: clasificación cronológica de los individuos.

Género: clasificación genérica de los individuos.

Etapa clínica I: tumor de 1 a 20mm con o sin nódulo palpable.

Etapa clínica II: tumor >20mm pero <50mm, con presencia de nódulos palpables.

Estudio transoperatorio: análisis de una pieza remitida al servicio de patología durante el evento quirúrgico.

Glándulo centinela: es el primer ganglio o grupo de ganglios en recibir el drenaje linfático del tumor mamario.

Azul patente: es un colorante azul que tiene la propiedad de colorear el tejido y los ganglios linfáticos.

Discección axilar: procedimiento quirúrgico que consiste en extirpar todo el tejido ganglionar y graso de la axila.

Cuadrantectomía: técnica quirúrgica en la que se extirpa solo una cuarta parte de la glándula mamaria.

Mastectomía radical modificada: técnica quirúrgica en la que se extirpa la glándula mamaria completa respetando el músculo pectoral mayor y además haciendo vaciamiento de los ganglios axilares.

FUENTES, MÉTODOS, TÉCNICAS Y PROCEDIMIENTOS DE RECOLECCIÓN DE LA INFORMACIÓN.

- En la consulta externa de oncología quirúrgica se escogieron a las pacientes que cumplieran con los criterios de inclusión: diagnóstico de cáncer de mama en etapa I y II, sin tratamiento previo y sin ganglios axilares palpables.
- Se les explicó ampliamente el estudio y se les dió a firmar la hoja de consentimiento informado (anexo 1).
- Se les programó para cirugía, ya fuera mastectomía radical modificada o cirugía conservadora, según fuera el caso, ambas con estudio transoperatorio del ganglio centinela teñido con azul patente y vaciamiento axilar.
- Cuatro semanas después del evento quirúrgico se citó a la paciente en la consulta externa para el análisis del reporte definitivo de patología y se llenó la hoja de recolección de datos (anexo 2).
- Una vez completo el universo de pacientes, se realizó el vaciamiento de la información en formato de Excel para su posterior análisis estadístico.

PRUEBA PILOTO

El diseño se basó en tesis de posgrado anteriormente aprobadas, como es el caso de "Mapeo Linfático y Biopsia de Ganglio Centinela en Cáncer de Mama Locorregionalmente Avanzado" de la Universidad Nacional Autónoma de México; de la cual se basa la

hoja de recolección de datos de este estudio, ajustada a la población ISSSTE Veracruz.

TÉCNICA DEL ESTUDIO

La paciente seleccionada de acuerdo a los criterios de inclusión, se le programa para mastectomía radical modificada y/o conservadora con estudio transoperatorio.

1. Previo al inicio de la cirugía, se inyecta azul patente 2.0 ml en la región subareolar de la mama con cáncer.
2. Posterior a los 10 minutos de la aplicación, se realiza una incisión de 3-4 cm sobre la línea axilar anterior, tomando como referencia el borde externo del pectoral mayor en su tercio inferior.
3. Se identifican los vasos linfáticos aferentes teñidos y se disecciona el ganglio (s) teñido de azul.
4. Se envía el ganglio a estudio transoperatorio al Servicio de Patología del Hospital General ISSSTE Veracruz en frasco con formol.
5. A todas las pacientes se les realiza disección axilar y la cirugía de mama programada.
6. Se obtiene el reporte del estudio transoperatorio y se comparará con el estudio definitivo del ganglio centinela y de la disección axilar.
7. Recopilación de datos.

PLAN DE PROCESAMIENTO Y PRESENTACION DE LA INFORMACION

A partir de la captura de datos en la hoja de recolección de datos se realizó su análisis mediante estadística descriptiva, utilizando frecuencias simples y proporciones para variables cualitativas, mientras que para variables cuantitativas normalidad para definir mediana ó promedio.

Se calculó la sensibilidad, especificidad, valores predictivos positivo y negativo, mediante el programa Epidat.

CONSIDERACIONES ÉTICAS

El estudio, previa autorización del Comité de Ética del Instituto, se ajusta con las disposiciones de la Ley General de Salud en materia de experimentación en seres humanos y con la Declaración de Helsinki.

En todos los casos se firma hoja de consentimiento informado.

RECURSOS HUMANOS

- 4 médicos especialistas.
- 2 médicos residentes de cirugía general.
- 3 médicos internos de pregrado.
- 3 licenciadas en enfermería.
- Servicio de Oncología Quirúrgica del Hospital General ISSSTE Veracruz.
- Servicio de Patología del Hospital General ISSSTE Veracruz.

RECURSOS MATERIALES

Proporcionados por el investigador: 4 cajas de colorante azul (cada caja contiene 5 frascos y cada frasco contiene 2 ml de colorante), 2 computadoras, 2 impresoras, hojas blancas y lapiceros.

Proporcionados por el instituto: 20 frascos de 25cc y 200ml de formol.

VIII. RESULTADOS

Se incluyeron un total de 20 pacientes con diagnóstico de cáncer de mama en etapas tempranas I y II, con biopsia previa que confirmara el diagnóstico. Las pacientes se sometieron a mapeo linfático más biopsia de ganglio centinela con disección axilar de niveles I y II en forma rutinaria.

Con una mediana de edad de 57 años (rango de 29-68 años). En cuanto al tipo histológico 15 correspondieron a carcinoma ductal infiltrante (75%) y 3 con carcinoma lobulillar infiltrante (15%) y 2 otros tipos (10%). Se encontró predominio del lado derecho en la aparición de cáncer de mama a razón de 12 pacientes (60%), contra 8 pacientes (40%) que lo presentaron del lado izquierdo. En cuanto al sitio de aparición 14 pacientes (63.63%) lo presentaron en el cuadrante superior externo, 2 pacientes (9.09%) en el cuadrante inferior izquierdo, 3 pacientes (13.63) con presentación retroareolar, 1 paciente (4.54%) en el cuadrante inferior externo y 2 pacientes (9.09) en el cuadrante superior interno. En este apartado cabe mencionar que dos pacientes presentaron ocupación de un mismo tumor en dos cuadrantes a la vez, por lo que se tomaron ambos sitios por separado para la presentación de la muestra. En cuanto a los tipos de cirugía que se llevaron a cabo; en 11 pacientes (55%) se realizó mastectomía radical modificada, en 8 (40%) cuadrantectomía y en una paciente (5%) lumpectomía. Con cada técnica quirúrgica elegida se realizó vaciamiento ganglionar axilar. (Tabla 1) (Figura 1 y 2).

Se identificó ganglio centinela en todas las pacientes. En el 80% (16 pacientes) se identificó 1 ganglio centinela, en 10% (2 pacientes) 2 ganglios centinela y en el 10% restante (2 pacientes) se identificaron más de 2 ganglios.(Tabla 2) (Figura 3).

El estudio transoperatorio se reportó negativo a metástasis en 15 pacientes (75%) y positivo en 5 pacientes (25%). (Tabla 3).

La mediana del total de ganglios disecados de niveles I y II fue de 6 (rango de 2-31).


No se presentó ningún falso positivo y ningún falso negativo. Presentó una sensibilidad y especificidad del 100%. El valor predictivo positivo y valor predictivo negativo de la prueba fue de 100%. Con un índice de Youden de 1.00. (Tabla 4).

Tabla 1. Características de las pacientes con cáncer de mama en etapas I y II, sometidas a biopsia de ganglio centinela y disección axilar, en el Hospital General ISSSTE Veracruz de 2010 al 2013.

VARIABLES	$\bar{X} \pm$	n=20 [n%]
EDAD	57 ±	
TIPO HISTOLOGICO		
DUCTAL INFILTRANTE		15 (75%)
LOBULILLAR INFILTRANTE		3 (15%)
OTROS		2 (10%)
TIPO DE CIRUGIA		
MASTECTOMIA RADICAL		11 (55%)
CUADRANTECTOMIA		8 (40%)
LUMPECTOMIA		1 (5%)
MAMA AFECTADA		
DERECHA		12 (60%)
IZQUIERDA		8 (40%)
SITIO DE APARICIÓN		
CUADRANTE SUPERIOR EXTERNO		14 (63.63%)
CUADRANTE INFERIOR INTERNO		2 (9.09%)
RETROAREOLAR		3 (13.63%)
CUADRANTE INFERIOR EXTERNO		1 (4.54%)
CUADRANTE SUPERIOR INTERNO		2 (9.09%)

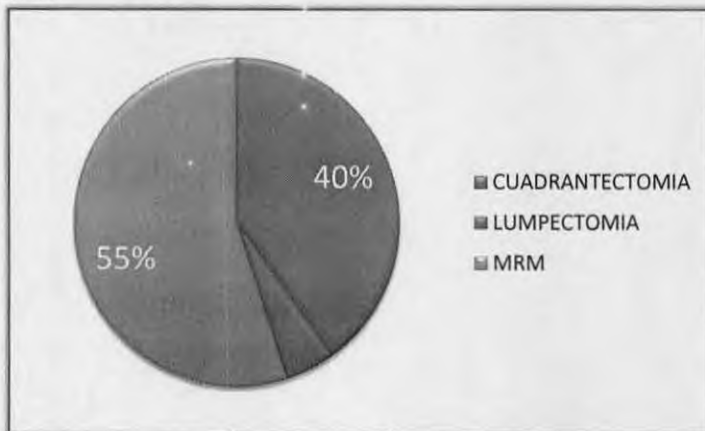
Fuente: Pacientes.

Figura 1. Tipo histológico de cáncer en pacientes con cáncer de mama en etapas I y II, en el Hospital General ISSSTE Veracruz de 2010 al 2013.



Fuente: Pacientes.

Tabla 2. Tipo de cirugía aplicada en pacientes con cáncer de mama en etapas I y II, en el Hospital General ISSSTE Veracruz, de 2012 a 2013.



Fuente: Pacientes.

Tabla 2. Número de ganglios centinela identificados en pacientes con cáncer de mama en etapas I y II, sometidas a biopsia de ganglio centinela y disección axilar, en el Hospital General ISSSTE Veracruz de 2010 al 2013.

Número de Ganglios Centinela Identificados					Total de pacientes
Al inicio de la cirugía	0	1	2	>2	
	0	16	2	2	20

Fuente: Pacientes.

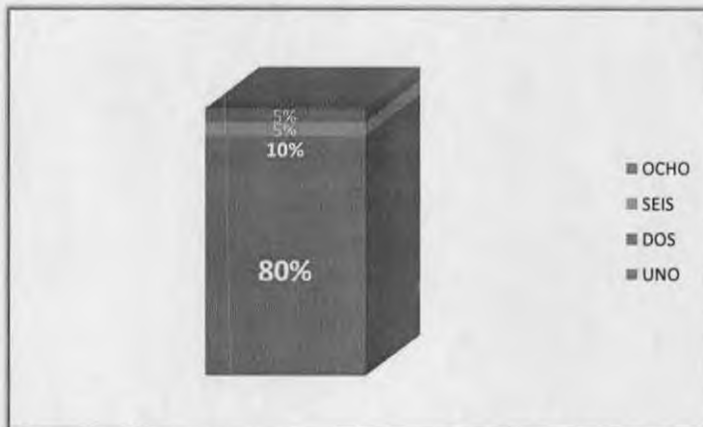
0: No se logró teñir el ganglio.

1: Solo se tiñó un ganglio.

2: Se tiñeron 2 ganglios.

>2: Se tiñeron hasta 6 ganglios.

Figura 3. Número de ganglios centinela identificados en pacientes con cáncer de mama en etapas I y II, en el Hospital General ISSSTE Veracruz de 2010 al 2013.



Fuente: Pacientes.

Tabla 3. Comparación entre el estudio transoperatorio vs definitivo del ganglio centinela en pacientes con cáncer de mama en etapas I y II, en el Hospital General ISSSTE Veracruz de 2010 al 2013.

		TRANSOPERATORIO	DEFINITIVO
POSITIVOS METASTASIS	A	5	5
NEGATIVOS METASTASIS	A	15	14
TOTAL		20	19

Fuente Pacientes

*Se perdió una pieza en el servicio de patología.

Tabla 4. Correlación de estudio histopatológico transoperatorio contra definitivo del estado ganglionar axilar, en pacientes con cáncer de mama en etapas I y II, en el Hospital General ISSSTE Veracruz, de 2010 a 2013.

Pruebas diagnósticas simples			
Nivel de confianza:		95.0%	
Prueba de referencia			
Prueba diagnóstica	Transquirúrgico	Definitivo	Total
Positivo	5	5	5
Negativo	15	14	14
Total	20	19	20
Valor IC (95%)			
Sensibilidad (%)	100.00	90.00	100.00
Especificidad (%)	100.00	96.43	100.00
Índice de validez (%)	100.00	97.37	100.00
Valor predictivo + (%)	100.00	90.00	100.00
Valor predictivo - (%)	100.00	96.43	100.00
Prevalencia (%)	26.32	3.88	48.75

Índice de Youden	1.00	1.00	1.00
Razón de verosimilitud +	-	-	-
Razón de verosimilitud -	-	-	-

Fuente: Pacientes.

IX. DISCUSIÓN

El cáncer de mama en etapas tempranas es una forma de presentación frecuente que va en aumento, debido a las campañas de detección temprana. Estas pacientes son las potencialmente beneficiadas con este estudio. El mapeo ganglionar con biopsia del ganglio centinela se ha incrementado en los últimos años, ha surgido como una opción para evitar la disección axilar en pacientes con cáncer de mama operable, este procedimiento se está presentando como una posible alternativa en los pacientes con etapas I y II, los estudios hasta la actualidad tienen una gran variabilidad en la identificación de falsos negativos.

La Sociedad Mexicana de Oncología en el 2008 refiere que como todo nuevo procedimiento multidisciplinario, se requiere evaluar la seguridad del procedimiento con al menos 20 pacientes, con más de 90% de identificación de ganglio centinela y menos de 5% de falsos negativos.

Mamounas en 2005 en un estudio de 435 pacientes reporta una tasa de falsos negativos del 10% y cifras aún más alentadoras fueron publicadas en 2003 por Haid con 0% de falsos negativos.

El presente estudio refleja los resultados de 20 pacientes sometidas a biopsia de ganglio centinela más tratamiento quirúrgico rutinario con vaciamiento axilar. Logrando la identificación del ganglio centinela en el 100% de las pacientes con colorante azul patente. Cifras mayores a lo reportado en estudios nacionales similares; los resultados del presente estudio se comparan con la tasa de éxito de la literatura francesa moderna.

En el análisis se muestra una tasa de éxito del 100%, en relación a las características clínicas de las pacientes, propias del tumor y método del mapeo linfático.

Estos resultados presentan evidencia para sustentar; primero, el alto porcentaje de identificación del ganglio centinela en pacientes con etapas tempranas y en segundo lugar una tasa de falsos negativos por debajo de lo reportado en la literatura mundial para no tener que someter a las pacientes con estas características a un vaciamiento axilar. Disminuyendo así las complicaciones que acompañan a la disección axilar.

X. CONCLUSIONES Y RECOMENDACIONES

El presente estudio nos muestra una tasa de falsos negativos de cero, con una sensibilidad y especificidad del 100%, por lo que se puede aceptar la realización de la técnica de ganglio centinela para predecir el estado ganglionar axilar en pacientes con etapas tempranas.

Con los resultados obtenidos se muestra que en la unidad tenemos un alto porcentaje de identificación del ganglio centinela incluso por arriba de lo reportado en la literatura mundial en pacientes con las mismas características.

Al aplicar este método en todas las pacientes que cumplan los criterios específicos, se disminuirá de manera importante los efectos secundarios de un vaciamiento axilar completo, influyendo en una mejor calidad de vida en las pacientes de esta institución.

Se debe tener en cuenta que el fin de nuestra vida es la muerte, no así el cáncer y sus terribles consecuencias. Por lo que aminorar en la medida de lo posible todos los factores de morbilidad en las pacientes del instituto debe ser una de las metas a alcanzar.

XI. REFERENCIAS BIBLIOGRÁFICAS

1. J.D. Iglehart, MD., B.L. Smith, MD. Sabiston Textbook of Surgery, 18th ed. Diseases of the Breast. California, E.U.: Editorial Saunders; 2007. Sección VII, Capítulo 34.
2. P. Del Bianco, G. Zavagno, P. Burelli, G. Scalco, L. Barutta, P. Carraro, et al. Morbidity comparison of sentinel lymph node biopsy versus conventional axillary lymph node dissection for breast cancer patients: results of the sentinella-givomitalianrandomised clinical trial. *EJSO*2008 Mayo (34): 508-13.
3. M. Keshtgar, N. Aresti, F. MacNeil. Establishing axillary sentinel lymph node biopsy (SLNB) for early breast cancer in the United Kingdom: a survey of the national training program. *EJSO* 2010 Abril (36): 393-98.
4. J. Reed MD, M Rosman MD, K M Verbanac PhD, Z Cheng MD, L Tafra. Prognostic Implications of Isolated Tumor Cells and Micrometastases in Sentinel Nodes of Patients with Invasive Breast Cancer: 10-year Analysis of Patients Enrolled in the Prospective East Carolina University/Anne Arundel Medical Center Sentinel Node Multicenter Study. *J Am CollSurg* 2008 (208):333-40.
5. Sociedad Mexicana de Oncología, A. C. Tercera revisión del Consenso Nacional sobre Diagnóstico y Tratamiento del Cáncer Mamario. *Gaceta Mexicana de Oncología*. Volumen 7, Suplemento 6, 2008.
6. S.K. Somasundaram, D.W. Chicken, W.A. Waddington, J. Bomanji, P. J. Ell, M. R. S. Keshtgar. Sentinel node imaging in breast cancer using superficial injections: Technical details and observations. *EJSO* 2009 Diciembre (35): 1250-6.
7. R.L. Rahman, M.D., E. Siegel, M.S., C. Boneti, M.D., M. Ingram, M.D., J. Kepple, M.D., R. S. Tillman, M.D., et al. Stage migration with sentinel node biopsy in breast cancer. *J Am J Surg* 2009 Abril (197): 491-6.
8. D.M. Holwitt, M.D., W.E. Gillanders, M.D., R.L. Aft, M.D. T.J. Eberlein, M.D., J.A. Margenthaler, M.D. Sentinel lymph node biopsy in patients with multicentric/multifocal breast cancer: low false-negative rate and lack of axillary recurrence. *J Am J Surg* 2008 Octubre (196): 562-5.

9. P. Britton, P. Moyle, J.R. Benson, A. Goud, R. Sinnatamby, S. Barter., et al. Ultrasound of the axilla: where to look for the sentinel lymph node. *ClinRadiol* 2010 Mayo (65): 373-6.
10. J.P. Menard, J.M. Extra, J. Jacquemier, M. Buttarelli, E. Lambaudie, M. Bannier, et al. Sentinel lymphadenectomy for the staging of clinical axillary node-negative breast cancer before neoadjuvant chemotherapy. *EJSO* 2009 Septiembre (35): 916-20.
11. Villaseñor Navarro, Yolanda. El cáncer de mama en México. Una tarea pendiente. *Gaceta mexicana de oncología*, México, 2012 Vol.11 Num. 4 Jul-Ago, Pag. 217-19.

XII. ANEXOS

Anexo 1. CARTA DE CONSENTIMIENTO INFORMADO

Por medio del presente acepto participar en el proyecto de investigación titulado **DESEMPEÑO DE LA TECNICA DE GANGLIO CENTINELA EN CANCER DE MAMA EN ETAPAS TEMPRANAS EN PACIENTES DEL HOSPITAL GENERAL ISSSTE VERACRUZ** registrado ante el Comité Local de Investigación Médica CON EL FOLIO **01/23_83/2013**. Se me ha explicado que el objetivo de esta investigación es conocer la utilidad y probable aplicación del mapeo linfático y biopsia del ganglio centinela en pacientes con Cáncer de Mama en etapas tempranas.

Se me informó que como parte del estudio o manejo médico de mi enfermedad, se me realizará mi operación que consiste en el tratamiento del tumor (mastectomía total o cirugía conservadora de mama) con mapeo linfático y biopsia del ganglio centinela, que consiste en aplicarme un colorante para identificar y tomar una biopsia del ganglio centinela, inmediatamente se me realizará la disección axilar que es el manejo ya establecido para mi enfermedad por lo que no interferirá con mi tratamiento ya establecido.

Entiendo no tendré un beneficio directo de este estudio y que la biopsia del ganglio centinela en sí no implica un riesgo adicional a la cirugía que se me practicará.

El investigador principal se ha comprometido a aclarar cualquier duda que le plantee con relación a los riesgos, beneficios o cualquier otro asunto relacionado a la investigación.

Conozco que conservo el derecho de retirarme del estudio en cualquier momento que lo considere conveniente, sin que ello afecte mi atención médica y se me ha dado la seguridad de que los resultados obtenidos serán manejados en forma confidencial.

Fecha: _____

Nombre y firma del paciente: _____

Nombre y firma del testigo: _____

Nombre y firma del investigador: _____

Dra. Diana Gabriela López Jiménez. Servicio de Cirugía General. Hospital General ISSSTE Veracruz. Avenida Salvador Díaz Mirón 719, Esq. Sayula, Veracruz. Tel. 01 229 9323690. Email: dra_lopez@live.com.mx

Anexo 2. Hoja de recolección de datos.

HOJA DE RECOLECCION DE DATOS

Nombre: _____.

Edad: _____ Afiliación: _____.

Reporte de patología: _____.

1. Carcinoma ductal infiltrante
2. Carcinoma lobulillar infiltrante
3. Otro (medular, papilar, mixto, etc)

Fecha de la cirugía: _____.

Cirugía realizada en la glándula mamaria: _____.

1. Mastectomía radical modificada
2. Cuadrantectomía
3. Lumpectomía

Mama afectada: Derecha _____ Izquierda _____.

Localización por cuadrantes o retroareolar: _____.

Ganglio centinela:

Número de ganglios teñidos resecados _____.

Reporte transoperatorio: _____ (Positivo: +, Negativo:-)

Reporte patológico definitivo: _____ (Positivo: +, Negativo:-)

Disección axilar:

Número de ganglios resecados _____.

Número de ganglios positivos _____.

Número de ganglios negativos _____.